

应用主动固定电极经股静脉行临时心脏起搏的可行性和安全性^①

贺翔^②, 蒋靖波^③, 潘迪光, 邓显宇, 姚瑶

(桂林市人民医院心血管内科, 广西 桂林 541002)

摘要 目的:探讨应用主动固定电极经股静脉行临时心脏起搏的可行性和安全性。方法:选取年龄 ≥ 14 岁,具备临时心脏起搏适应证的患者25例,应用85 cm长的美敦力主动固定起搏电极经股静脉行临时心脏起搏。结果:临时起搏电极植入在右心室流入道间隔部位的24例,植入在右室流出道间隔部位的1例。术中测试的起搏阈值为 $0.6(0.5, 1.0)$ V,感知的R波振幅为 $8.0(6.7, 11.2)$ mV,电极阻抗为 $(746.2 \pm 113.0) \Omega$,手术时间为 (46.8 ± 7.3) min,临时起搏电极体外段的长度为 $27.0(26.0, 29.4)$ cm,X线曝光剂量为 (15.3 ± 3.0) mGy。术后24 h复测的起搏参数与术中测试的结果相似。临床转归为植入永久起搏器19例,心率恢复正常5例,院内死亡1例。25例患者术后均未出现并发症。结论:应用主动固定电极经股静脉行临时心脏起搏安全可行。

关键词: 临时心脏起搏;主动固定电极;股静脉

中图分类号:R541.7

文献标志码:A

文章编号:1008-2409-(2022)06-0017-06

Feasibility and safety of temporary cardiac pacing via the femoral vein with an active fixed pacing lead^①

HE Xiang^②, JIANG Jingbo^③, PAN Diguang, DENG Xianyu, YAO Yao. (Dept. of Cardiology, the People's Hospital of Guilin, Guilin 541002, China)

Abstract Objective: To discuss the feasibility and safety of performing temporary cardiac pacing via the femoral vein with an active fixed pacing lead. Methods: A total of 25 patients aged over 14 years with indications for temporary cardiac pacing were selected. Medtronic 85 cm long active fixed pacing lead was used for temporary cardiac pacing through femoral vein. Results: Temporary pacing leads were implanted in the right ventricular inflow tract septum in 24 cases and in the right ventricular outflow tract septum in 1 case. The pacing threshold was $0.6(0.5, 1.0)$ V, the perceived R-wave amplitude was $8.0(6.7, 11.2)$ mV, the electrode impedance was $(746.2 \pm 113.0) \Omega$, and the operation time was (46.8 ± 7.3) min, the length of the external section of the temporary pacemaker electrode was $27.0(26.0, 29.4)$ cm, and the X-ray exposure dose was (15.3 ± 3.0) mGy. The pacing parameters of retest 24 h after operation were similar to that of the intraoperative test. The clinical outcomes showed permanent pacemaker implantation were in 19

① 基金项目:广西壮族自治区卫生健康委员会自筹经费科研课题(Z20190405)。

② 作者简介:贺翔(1991—),男,湖南衡阳人,2020年桂林医学院临床医学专业硕士研究生毕业,获医学硕士学位,住院医师。研究方向:心律失常诊断与治疗。

③ 通信作者:蒋靖波, E-mail:308006946@qq.com。

cases, heart rate returned to normal in 5 cases, hospital death in 1 case, and no postoperative complications occurred in 25 patients. Conclusion: Temporary cardiac pacing via femoral vein with active fixed pacing lead is safe and feasible.

Keywords: temporary cardiac pacing; active fixed pacing lead; femoral vein

临时心脏起搏是医院抢救中必不可少的医疗技术之一,也是经导管主动脉瓣置换术等高危心脏介入手术后防治严重心动过缓的必备措施^[1-3]。临床上常规应用被动固定起搏电极经股静脉送入右心室心尖部行临时心脏起搏^[4-5]。然而,这种传统的临时心脏起搏技术存在易发生起搏电极脱位、心肌穿孔、术后需严格下肢制动、心室机械收缩不同步等诸多较严重的缺陷^[6-8]。近年来,国内外多家抢救中心先后尝试并报道了应用主动固定起搏电极经锁骨下静脉或颈内静脉送入右心室,主动固定起搏电极尾端连接外置的永久心脏起搏器行临时心脏起搏相关的研究成果^[9-12]。然而,该方法存在术者距离 DSA 球管较近,学习曲线较长,有发生气胸或血胸等穿刺并发症的风险,穿刺区域不宜压迫止血,不适用于部分颈胸部外科手术等不足之处。应用主动固定电极经股静脉行临时心脏起搏有可能克服上述问题。据此,本研究拟通过部分病例的观察,初步探讨应用主动固定电极经股静脉行临时心脏起搏的可行性与安全性。

1 资料与方法

1.1 研究对象

选取 2019 年 7 月 1 日至 2021 年 1 月 31 日在桂林市人民医院住院治疗的因各种原因导致症状性心动过缓且具备临时心脏起搏适应证的患者作为研究对象,共 25 例。纳入研究对象患者年龄 ≥ 14 岁,平均 (66.8 ± 13.7) 岁;男 11 例,女 14 例;平均身高 (159.3 ± 6.5) cm;临时心脏起搏的指征包括高度房室传导阻滞 17 例,窦房结功能障碍(包括窦性心动过缓、窦性停搏和高度窦房传导阻滞)6 例,心房颤动伴长 RR 间期 1 例,心跳骤停 1 例;合并基础病包括高血压病 14 例,糖尿病 2 例,冠心病 4 例,脑梗死 11 例,其他(包括慢性肾脏疾病、乙型病毒性肝炎

等)14 例。本课题研究方案经桂林市人民医院医学伦理委员会审查,符合临床研究的医学伦理要求。

纳入标准:①窦房结功能障碍(包括严重窦性心动过缓、高度窦房阻滞和窦性停搏);②心房颤动伴长 RR 间期;③高度房室传导阻滞。

排除标准:①双侧股静脉、双侧髂外静脉或下腔静脉严重迂曲或闭塞;②双侧下肢深静脉、髂外静脉或下腔静脉血栓;③有永久心脏起搏器植入指征,且血流动力学稳定的非起搏依赖患者;④已明确只需要短时间(不超过 24 h)临时心脏起搏保护的患者;⑤外科手术区域包括双侧腹股沟股静脉穿刺区域,同时需要临时心脏起搏保护的患者。

1.2 方法

1.2.1 手术操作流程 穿刺股静脉(优先选择右侧股静脉)成功后,送入 25 cm 7F 静脉撕开鞘。85 cm 长 Medtronic CAPSUREFIX NOVUS MRITM SURESSCAN 5076 主动固定起搏电极(美国美敦力公司)在 X 线透视的引导下送入右心房,交换送入预先塑形好的大弯 C 形钢丝(头端有指向间隔的鹅颈样弯曲),在右前斜位 30° 和左前斜位 45° DSA 透视引导下将电极远端送至右心室流入道间隔部或右心室流出道间隔部,利用旋柄顺时针向旋转电极尾端 10~13 圈,轻微牵拉证实电极远端无脱落,在右心房内保持适当的张力。使用起搏器分析仪(德国百多力公司)进行起搏阈值、阻抗、R 波感知等起搏参数的测试,要求起搏阈值 < 1.0 V(起搏脉宽 0.5 ms),感知的 R 波振幅 > 5 mV。将起搏电极近端插入预先经环氧乙烷消毒并程控为双极起搏的 SSI 单腔永久起搏器(美国美敦力公司)的电极接口,并拧紧固定螺丝。撤出静脉撕开鞘,将起搏电极导线在股静脉穿刺处用缝线结扎固定。测量起搏导线近端至股静脉穿刺口的长度(电极体外段长度),将起搏电极导线的体外段盘绕数圈后与永久起搏器一起用无菌膜粘贴固定于大腿皮肤表面^[13]。

1.2.2 术后处理 ①术后在CCU病区行心电和血压监护,复查心电图,密切观察生命体征,继续治疗原发病或合并症;②穿刺侧下肢直腿平卧4~6h,注意观察穿刺处有无渗血或血肿,穿刺处隔天消毒并更换无菌贴膜1次,术后24h常规查下肢血管彩超及心脏彩超;③术后24h复测起搏电极导线的起搏参数(包括起搏阈值、感知的R波振幅和电极阻抗);④患者术侧下肢解除制动后,若合并的基础疾病、心脏功能和血流动力学允许,转普通病房继续观察,患者可自主下床行走。

1.2.3 拔除临时心脏起搏电极 有下列指征时拔除临时心脏起搏电极:①导致症状性心动过缓的可逆性病因而得到纠正,患者恢复正常心率或接近正常心率,无心动过缓相关的症状;②已完成永久心脏起搏器的植入术;③临时起搏系统感染;④临时起搏电极脱位后污染或电极损坏导致失夺获;⑤患者死亡或放弃救治。

1.3 观察指标

①术中记录项目:植入日期,静脉入路,起搏部位,起搏电极导线的测试参数(起搏阈值、起搏脉宽、电极阻抗、感知的R波振幅),手术时间和X线曝光剂量。②疗效:术后24h复测起搏电极导线的测试参数(起搏阈值、起搏脉宽、电极阻抗、感知的R波振幅),患者的转归(死亡、放弃救治、永久心脏起搏器植入、心率恢复拔除临时心脏起搏电极、因临时心脏起搏系统感染拔除临时心脏起搏电极),临时起搏电极留置时间,监护病区留观时间和术侧下肢制动时间。③安全性:血管穿刺并发症(局部血肿、假性动脉瘤、动静脉瘘、气胸、血气胸、血胸),临时起搏系统

相关感染(穿刺局部感染、起搏系统感染、心内膜炎、败血症、不明原因发热),植入后电极相关并发症(电极脱位、起搏或感知功能障碍、电极折断或绝缘层破裂),下肢深静脉血栓和肺栓塞,坠积性肺炎,压疮,其他与临时起搏相关的并发症。

1.4 统计学方法

使用SPSS 23.0进行统计学分析,连续性变量采用Kolmogorov-Smirnov检验,符合正态分布的连续性变量以 $(\bar{x} \pm s)$ 表示,采用独立样本 t 检验;不符合正态分布的连续性变量以 $[M(P_{25}, P_{75})]$ 表示,采用两独立样本非参数检验(Mann-Whitney U)。 $P < 0.05$ 为差异有统计学意义。分类变量用 n 、%或构成比表示。

2 结果

2.1 术中记录项目

25例患者均成功完成了应用主动固定电极经股静脉临时心脏起搏,其中,电极远端固定在右心室流入道间隔部位的24例,在右室流出道间隔部位的1例。图1为主动固定电极经股静脉植入右心室流入道间隔部的DSA影像,图2为某窦性停搏的病例应用主动固定电极经股静脉行右室流入道间隔部临时起搏的心电图。患者的平均手术时间为 (46.8 ± 7.3) min,临时起搏电极体外段长度为 $27.0(26.0, 29.4)$ cm,平均X线曝光剂量为 (15.3 ± 3.0) mGy。患者术后24h复测的电极起搏阈值为 $0.7(0.5, 0.9)$ V, R波振幅为 $7.7(6.6, 11.5)$ mV,与术中测量的起搏阈值及R波振幅比较没有差异($P > 0.05$),见表1。

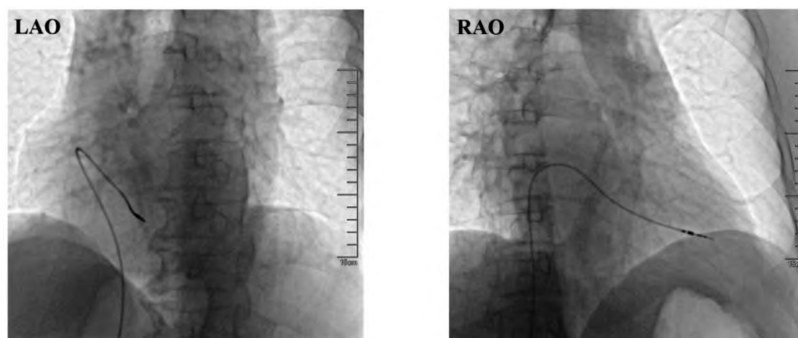


图1 主动固定电极经股静脉植入右心室流入道间隔部的DSA影像

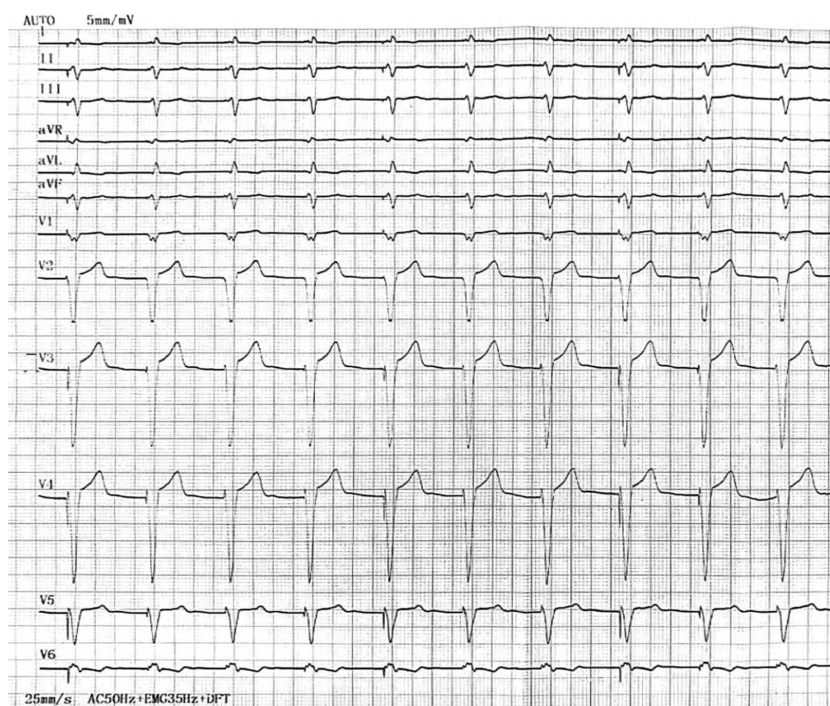


图2 右室流入道间隔部起搏的心电图

表1 患者的术中及术后24 h测量的起搏参数比较

| 变量 | 术中测量 (n=25) | 术后24 h测量 (n=25) | z/t | p |
|----------|----------------|--------------------|--------|-------|
| 起搏脉宽(ms) | 0.5 | 0.5 | - | - |
| 起搏阈值(V) | 0.6(0.5,0.9) | 0.7(0.5,0.9) | -0.620 | >0.05 |
| R波振幅(mV) | 8.0(6.7,11.2) | 7.7(6.6,11.5) | -0.252 | >0.05 |

2.2 疗效

患者临时起搏电极留置时间为87.0(67.0,131.0)h,CCU病房留观时间为24.0(19.0,32.5)h,术侧下肢制动时间为6.0(5.0,7.0)h,合并基础病不要求绝对卧床的患者均于术后6~12 h自行下床走动。

2.3 安全性

患者术后的临床转归情况:植入永久起搏器19例,心率恢复正常5例,院内死亡1例(患者的死亡原因为全身多脏器功能衰竭,其死亡与临时心脏起搏术无因果联系)。所有病例均未出现包括电极脱位、起搏或感知功能不良、血管穿刺并发症、深静脉血栓形成或肺栓塞和心脏穿孔等并发症。

3 讨论

目前,国内临时心脏起搏治疗多应用传统被动固定电极经股静脉完成,然而,该方法具有脱位率较高、可能导致心肌穿孔、术后需要严格卧床和限制患肢活动等缺点^[6-8]。Lever等^[14]在2003年率先报道了应用主动固定电极连接外置的永久心脏起搏器经锁骨下静脉或颈内静脉行临时心脏起搏。然而,应用主动固定起搏电极经锁骨下静脉或颈内静脉行临时起搏,也有发生气胸或血胸等穿刺并发症风险,穿刺区域不宜压迫止血,部分颈胸部外科手术需要避开手术区域及可能存在永存左上腔静脉等影响起搏电极植入的先天解剖异常等不足之处。国外数篇文献报道了应用主动固定起搏电极经股静脉行临时心脏起搏治疗的初步应用情况^[15-19],然而,这些文献报道中使用的主动固定起搏电极均未在国内上市,且手术存在操作复杂、耗材昂贵等缺点,限制了其在临床的推广应用。截至目前,国内尚未见其他医师应用主动固定电极经股静脉行临时心脏起搏的文献报道。

本研究借鉴了永久心脏起搏器植入术中主动固定电极的植入方法,使用85 cm长Medtronic CAPSUREFIX NOVUS MRITM SURESCAN 5076主动固定起搏电极经

股静脉行临时心脏起搏,并通过25例患者的临床应用观察,初步验证了应用主动固定电极经股静脉行临时心脏起搏的可行性和安全性。本研究的25例患者均成功完成了应用主动固定电极经股静脉行临时心脏起搏治疗手术,术中测量的包括起搏阈值、感知的R波振幅和阻抗在内的起搏导线测试参数,均满足永久起搏器术中对起搏参数的要求,提示应用主动固定电极经股静脉行临时心脏起搏的即刻起搏和感知功能完全可以满足临床应用的要求。同时,患者术后24h复测的起搏参数与术中测试的结果相似,所有观察病例均未发生电极脱位、起搏或感知功能不良,这进一步提示,主动固定电极经股静脉行临时心脏起搏术后,起搏电极远端可以稳定可靠地固定在植入部位,不易发生电极脱位,有效地保障了起搏依赖患者的安全^[13]。而此前Murphy等^[20]报道的应用传统被动固定电极经股静脉临时心脏起搏的术后电极脱位率高达39%。

本研究中,应用85cm长的主动固定电极经股静脉行临时心脏起搏术中,测量的股静脉穿刺口至电极近端的平均长度(电极体外段长度)为27.0cm,足以用于退出撕开静脉鞘和导线盘绕固定。本研究病例的平均年龄为(66.8±13.7)岁,平均身高为(159.3±6.5)cm,代表了南方地区大多数老年人的身高特点,针对身材高大的北方人群或者欧美国家人群,85cm长的主动固定电极的长度是否能够满足手术要求尚不能确定。经过初步试验,电极体外段长度至少需要预留10cm以上才能够满足术者操作旋转电极体外段,将电极远端送入右心室间隔部和完成电极植入后退出撕开静脉鞘的需求,因此,身高超过185cm的患者可能不适用本研究中85cm长的主动固定电极经股静脉行临时心脏起搏,需要定制更长的主动固定电极^[13]。

应用被动固定起搏电极行临时心脏起搏的患者,需要借助临时起搏电极导线预塑形曲度和预留张力被动地固定于右心室心尖部,无法主动地选择其他更有利于血流动力学的临时起搏部位。从心室机械收缩同步性的角度出发,在右室心尖部位置植入起搏电极,可能导致左、右心室机械收缩活动失同步,心脏射血功能下降,而且还有诱发房颤的危

险^[21]。国内外临床研究均表明选择右室流出道低位间隔部、右室流入道或流出道间隔部对患者的血流动力学更为有利^[22-26]。本研究所有病例的临时起搏电极远端多固定于右心室流入道间隔部,更有利于改善患者的心功能及更有利于血流动力学。

本研究的局限性:①样本较少,需要纳入更多的病例进一步验证本研究结果;②所使用的85cm长的主动固定起搏电极可能不适用于身材高大的中国北方或欧美人群。

综上所述,本研究初步提示应用主动固定电极经股静脉行临时心脏起搏是安全可行的,可能更适用于部分特殊人群,可以作为传统临时心脏起搏方式的一种有益补充。

参考文献:

- [1] HOKKEN T W, DE RONDE M, WOLFF Q, et al. Insights in a restricted temporary pacemaker strategy in a lean transcatheter aortic valve implantation program[J]. *Catheter Cardiovasc Interv*, 2022, 99(4): 1197-1205.
- [2] VAHANIAN A, BEYERSDORF F, PRAZ F, et al. 2021 ESC/EACTS Guidelines for the management of valvular heart disease[J]. *Eur Heart J*, 2022, 43(7): 561-632.
- [3] OTTO C M, NISHIMURA R A, BONOW R O, et al. 2020 ACC/AHA guideline for the management of patients with valvular heart disease: a report of the American college of Cardiology/American heart association joint committee on clinical practice guidelines[J]. *Circulation*, 2021, 143(5): e35-e71.
- [4] CHUN K J, GWAG H B, HWANG J K, et al. Is transjugular insertion of a temporary pacemaker a safe and effective approach? [J]. *PLoS One*, 2020, 15(5): e0233129.
- [5] ZIACCHI M, GIANNOLA G, LUNATI M, et al. Bipolar active fixation left ventricular lead or quadripolar passive fixation lead? An Italian multicenter experience[J]. *J Cardiovasc Med*, 2019, 20(4): 192-200.
- [6] 李星辉,方砚,马慧元,等.胆囊切除术前临时起搏器植入电极穿孔一例[J]. *中国心脏起搏与心电生理杂志*, 2018, 32(6): 612-613.
- [7] 李宗斌,张常莹,薄小萍,等.心脏临时起搏术后并发多处血栓一例[J]. *中华心血管病杂志*, 2018, 46(3): 227-229.
- [8] 叶瑞忠,龙才权,刘阳,等.超声诊断起搏器电极导线致左

- 室心尖部穿孔一例[J].中国心脏起搏与心电生理杂志, 2017,31(4):377-378.
- [9] KORNBERGER A, SCHMID E, KALENDER G, et al. Bridge to recovery or permanent system implantation: an eight-year single-center experience in transvenous semipermanent pacing[J].Pacing Clin Electrophysiol,2013,36(9):1096-1103.
- [10] 杨凯,宋和鉴,顾建明,等.植入式电极导线和临时起搏电极导线行临时心脏起搏的比较[J].中国心脏起搏与心电生理杂志,2017,31(4):330-332.
- [11] 赵战勇,吴翔宇,王茜,等.螺旋电极在永久心脏起搏器中临床实践[J].中国循证心血管医学杂志,2017,9(10):1202-1203,1210.
- [12] 郭飞,董建增,王龙,等.感染电极拔除术后主动固定临时起搏与传统临时起搏的对比研究[J].中国介入心脏病学杂志,2018,26(3):149-153.
- [13] 贺翔.应用主动固定电极经股静脉行临时心脏起搏的疗效和安全性研究[D].桂林:桂林医学院,2021.
- [14] LEVER N, FERGUS J D, BASHIR Y, et al. Prolonged temporary cardiac pacing using subcutaneous tunnelled active-fixation permanent pacing leads [J]. Heart, 2003, 89(2):209-210.
- [15] DE COCK C C, VAN CAMPEN C M, IN'T VELD J A, et al. Utility and safety of prolonged temporary transvenous pacing using an active-fixation lead: comparison with a conventional lead[J].Pacing Clin Electrophysiol,2003,26(5):1245-1248.
- [16] GARCÍA GUERRERO J J, FERNÁNDEZ DE LA CONCHA CASTAÑEDA J, LÓPEZ QUERO D, et al. Lower incidence of venous thrombosis with temporary active-fixation lead implantation in mobile patients[J].Europace, 2010,12(11):1604-1607.
- [17] PINTO N, JONES T K, DYAMENAHALLI U, et al. Temporary transvenous pacing with an active fixation bipolar lead in children: a preliminary report[J]. Pacing Clin Electrophysiol, 2003,26(7 Pt 1):1519-1522.
- [18] DE COCK C C, VAN CAMPEN L C, VISSER C A. Usefulness of a new active-fixation lead in transvenous temporary pacing from the femoral approach[J]. Pacing Clin Electrophysiol,2003,26(4 Pt 1):849-852.
- [19] WEBSTER M, PASUPATI S, LEVER N, et al. Safety and feasibility of a novel active fixation temporary pacing lead[J]. J Invasive Cardiol,2018,30(5):163-167.
- [20] MURPHY J J. Current practice and complications of temporary transvenous cardiac pacing[J]. BMJ, 1996, 312(7039):1134-1134.
- [21] 彭湖,王阿妮,罗礼云,等.应用二维超声斑点追踪技术评价右室不同部位起搏下左室收缩同步性情况[J].临床研究,2021,29(1):19-21.
- [22] HILLOCK R J, MOND H G. Pacing the right ventricular outflow tract septum: time to embrace the future [J].Europace,2012,14(1):28-35.
- [23] FUJII A, INDEN Y, YANAGISAWA S, et al. Discontinuous contraction in the left ventricle assessed by 2-D speckle tracking echocardiography benefits from CRT[J].Pacing Clin Electrophysiol,2019,42(9):1204-1212.
- [24] KRONBORG M B, MORTENSEN P T, POULSEN S H, et al. His or para-His pacing preserves left ventricular function in atrioventricular block: a double-blind, randomized, crossover study [J].Europace, 2014, 16(8):1189-1196.
- [25] KOHNO R, ABE H, NAKAJIMA H, et al. Effects of right ventricular pacing sites on blood pressure variation in upright posture: a comparison of septal vs. apical pacing sites[J]. Europace,2016,18(7):1023-1029.
- [26] CHIHRIN S M, MOHAMMED U, YEE R, et al. Utility and cost effectiveness of temporary pacing using active fixation leads and an externally placed reusable permanent pacemaker[J].Am J Cardiol,2006,98(12):1613-1615.

[收稿日期:2022-08-18]

[责任编辑:李中原 英文编辑:阳雨君]